

# Skórna odczynowa histiocytoza u mastiffa angielskiego

Rafał Sapieryński<sup>1</sup>, Maciej Wojtczak<sup>2</sup>, Michał Filich<sup>2</sup>

z Katedry Patologii i Diagnostyki Weterynaryjnej Wydziału Medycyny Weterynaryjnej w Warszawie<sup>1</sup> oraz Gabinetu Weterynaryjnego w Piasecznie<sup>2</sup>

Histiocyty to rodzaj komórek, które wywodzą się z komórek prekursorowych szpiku kostnego (komórki te wykazują ekspresję antygenu CD34) i poprzez system naczyń krwionośnych zasiedlają tkanki obwodowe. Do histiocytów zalicza się komórki pochodzące z linii makrofagów oraz z linii komórek dendrytycznych. Makrofagi to duża grupa ruchliwych i aktywnie fagocytykujących komórek, które są zaangażowane z nieswoistą (fagocytoza, produkcja enzymów litycznych i związków cytotoksycznych) oraz swoistą (produkcja cytokin i innych substancji chemicznych regulujących funkcję różnych populacji limfocytów) odpowiedź immunologiczną. Komórki dendrytyczne to bardziej heterogenna grupa komórek, których podstawową rolą jest prezentowanie antygenów komórkom immunologicznie kompetentnym, głównie limfocytom T. Komórki dendrytyczne zasiedlające naskórek oraz nabłonki przewodu pokarmowego, oddechowego i rozrodczego określa się mianem komórek Langerhansa. Komórki dendrytyczne, które zasiedlają inne tkanki, w tym tkankę podskórną, określa się mianem komórek dendrytycznych śródmiąższowych (interstitial dendritic cells). Jeszcze inną grupą komórek dendrytycznych są komórki palczaste (interdigitating cells), które zasiedlają węzły chłonne.

Jeszcze do niedawna w piśmiennictwie oba wymienione typy histiocytozy

obejmującej skórę traktowane były jako tożsame, w 2014 r. Moore opublikował pracę przeglądową, w której wyczerpująco zaprezentował najnowsze dane dotyczące nienowotworowych i nowotworowych rozrostów wywodzących się z histiocytów rozpoznawanych u psów i kotów (1). Ten artykuł zawiera opis przypadku skórnej odczynowej histiocytozy u suki rasy mastiff angielski oraz krótki przegląd danych na temat tej jednostki chorobowej. Zostanie też zaprezentowany opis klasyfikacji chorób wywodzących się z histiocytów u psów w aspekcie nowych informacji.

## Opis przypadku

Pies, samica, mastiff angielski, w wieku 4 lat i 6 miesięcy, o masie ciała 55 kg, została zgłoszona do lecznicy w związku z pojawieniem się mnogich zmian na powierzchni skóry. Zmiany miały charakter pozbawionych włosów okrągłych nieco wypukłych ognisk, nie towarzyszył im świąd. Według relacji właściciela, w przeszłości u psa stwierdzono zapalenie płuc o nieokreślonej przyczynie (w obrazie rentgenowskim opisano nacieki w polach płucnych typowe dla zapalenia śródmiąższowego), które ustąpiło po leczeniu enkortonem.

Przeprowadzono badanie cytologiczne materiału pobranego z powierzchni zmian (pobrano zeszkobinę i wykonano

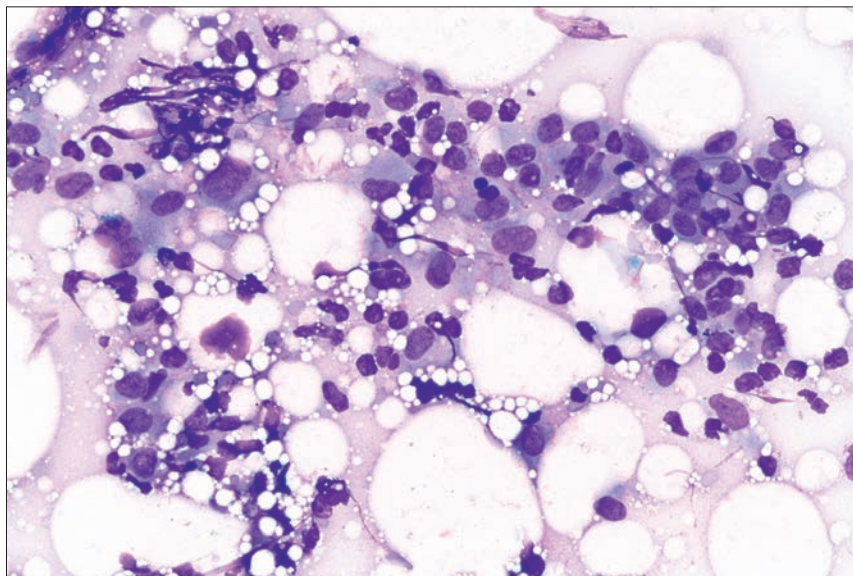
## Cutaneous histiocytosis in English mastiff

Sapieryński R.<sup>1</sup>, Wojtczak M.<sup>2</sup>, Filich M.<sup>2</sup>,  
Department of Pathology and Veterinary  
Diagnostics, Faculty of Veterinary Medicine,  
Warsaw University of Life Sciences – SGGW<sup>1</sup>,  
Veterinary Surgery in Piaseczno<sup>2</sup>

In this article a case of cutaneous histiocytosis (CH), recognized in male Old English mastiff was presented. Several well-defined histiocytic proliferative diseases have been identified in dogs. Among them, canine histiocytoma originating from reactive Langerhans cells is the most prevalent. However, other disorders, including systemic or cutaneous reactive histiocytosis, can be also recognized in canine patients. Reactive cutaneous histiocytosis in dogs is an inflammatory lymphohistiocytic proliferative disorder that primarily involves skin and subcutaneous tissue. This article describes a case of CH in male dog. Additionally, current classification of canine histiocytic diseases was shortly presented.

**Keywords:** cutaneous histiocytosis, dog, histiocytoma, Langerhans cells.

preparaty odciskowe z powierzchni zmiany) oraz z głębszych jej warstw (biopsja aspiracyjna cienkoigłowa). Pobrano też materiał do badania bakteriologicznego w kierunku bakterii tlenowych i beztlenowych. W badaniu bezpośrednim materiału pobranego z powierzchni zmian nie stwierdzono obecności dermatofitów ani pasożytów zewnętrznych, badanie cytologiczne ujawniło nienasilony odczyn zapalny z obecnością nielicznych bakterii – ziarniaków. W badaniu cytologicznym materiału pobranego drogą biopsji cienkoigłowej stwierdzono nieliczne histocyty, pojedyncze neutrofile i limfocyty, nieliczne kropelki tłuszczu i uszkodzone adipocyty; czynników etiologicznych nie



**Ryc. 1.** Obraz cytologiczny materiału pobranego ze zmian zlokalizowanych na skórze u psa – widoczna mieszana populacja histiocytów, limfocytów i nielicznych neutrofilii, widoczne są też krople tłuszczu. Taki obraz wskazuje na jałowe zapalenie tkanki podskórnej lub zmiany rozrostowe wywodzące się z histiocytów. Materiał pobrano drogą biopsji aspiracyjnej cienkoigłowej, barwienie barwnikiem Giemsa, powiększenie 400×

stwierdzono (**ryc. 1**). Na podstawie badania mikroskopowego określono wstępne rozpoznanie jako jałowe zapalenie tkanki tłuszczowej podskórnej z powierzchownym zakażeniem bakteryjnym. Jako leczenie zastosowano amoksycylinę z kwasem klawulanowym oraz deksametazon w dawkach przeciwzapalnych. Badanie mikrobiologiczne nie wykazało wzrostu bakterii ani w warunkach tlenowych, ani w warunkach beztlenowych, chociaż w preparacie bezpośrednim stwierdzono bakterie.

W trakcie leczenia zmiany minimalnie się zmniejszyły, nieco zbladły, jednak po 2 tygodniach od zakończenia antybiotykoterapii ponownie się powiększyły. Guzki były większe, kopulaste, zaczerwienione

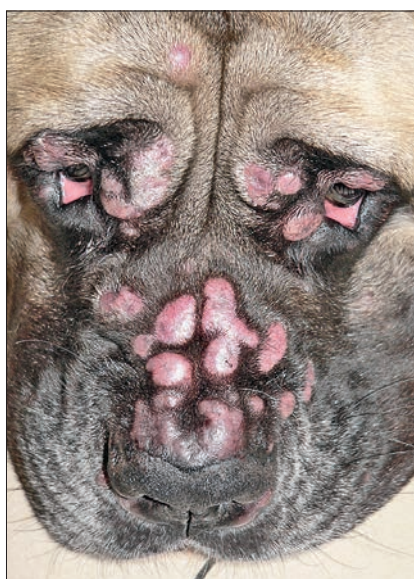i obejmowały całe ciało, szczególnie liczne były na głowie, na powierzchni niektórych zmian obecne było owrzodzenie (**ryc. 2, 3**). W związku z brakiem efektów leczenia podjęto decyzję o wykonaniu badania histopatologicznego zmian. Przed planowanym zabiegiem wykonano badanie kardiologiczne (w którym nie stwierdzono nieprawidłowości), badanie krwi, w którym stwierdzono minimalny wzrost aktywności fosfatazy zasadowej (AP) – 149,3 (norma: 1–141) i łagodną leukopenię – 4,38 G/L (norma: 6,0–12,0 G/L), oraz badanie rentgenowskie klatki piersiowej (obraz w projekcji bocznej i strzałkowej), które nie ujawniło nieprawidłowości. W trakcie zabiegu pobrano 5 guzków do badania histopatologicznego. Badanie

histopatologiczne ujawniło obecność gęstego nacieku utworzonego z histiocytów, limfocytów oraz w mniejszym stopniu granulocytów obojętnochłonnych i innych leukocytów. Naciek zlokalizowany był w głębszych warstwach skóry właściwej oraz w tkance podskórnej, gromadził się okołonaczyniowo, z tendencją do tworzenia guzkowatych ognisk (**ryc. 4, 5**). Ogniskowo naciek rozszerzał się do powierzchniowych warstw skóry właściwej, jednak bez naciekania naskórka. Na tej podstawie postawiono rozpoznanie skórnej odczynowej histiocytozy ze śródmiąższowych komórek dendrytycznych skóry i wdrożono leczenie immunosupresyjne enkortonem w dawce 1,5 mg/kg, raz dziennie, doustnie.

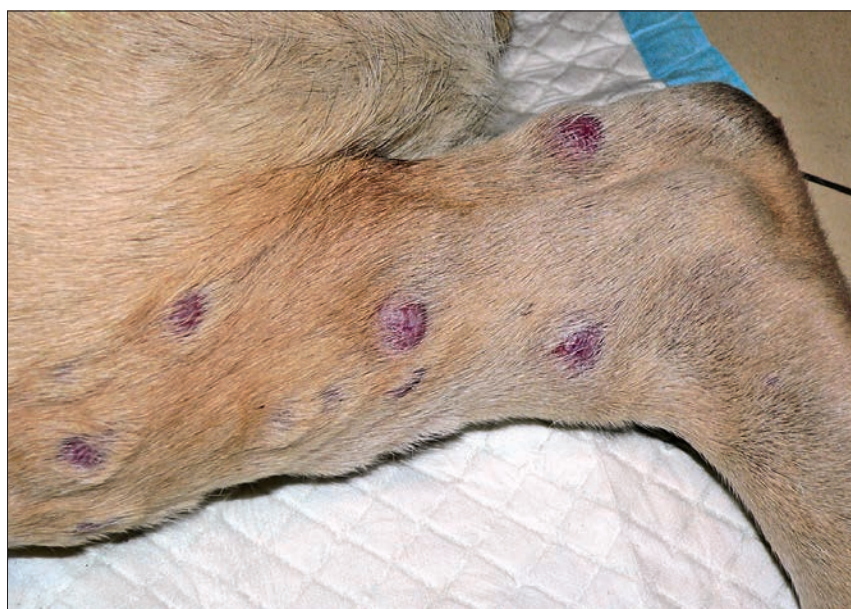Po miesiącu leczenia wykonano kontrolne badanie krwi, które ujawniło jedynie minimalny wzrost aktywności AP – 165,3. Zdecydowano o kontynuowaniu leczenia. Po kolejnym miesiącu wykonano badanie kontrolne krwi, które nie ujawniło żadnych odchyśleń odnośnie do parametrów biochemicznych i morfologicznych krwi. Według relacji właściciela pies miał dobre samopoczucie, apetyt w normie, prawdopodobnie nieco więcej pił i oddawał więcej moczu. Nasilenie zmian skórnych znacznie się zmniejszyło, były one płaskie, barwy okolicznej skóry, w dalszym ciągu pozbawione włosów, niektóre zmiany, które w momencie prezentacji były najmniejsze, praktycznie się wygoiły (**ryc. 6, 7**). Podjęto decyzję o redukcji dawki enkortonu, podając lek co drugi dzień w tej samej dawce.

### Skórna odczynowa histiocytoza psów

Skórna odczynowa histiocytoza psów (canine cutaneous histiocytosis – CH,

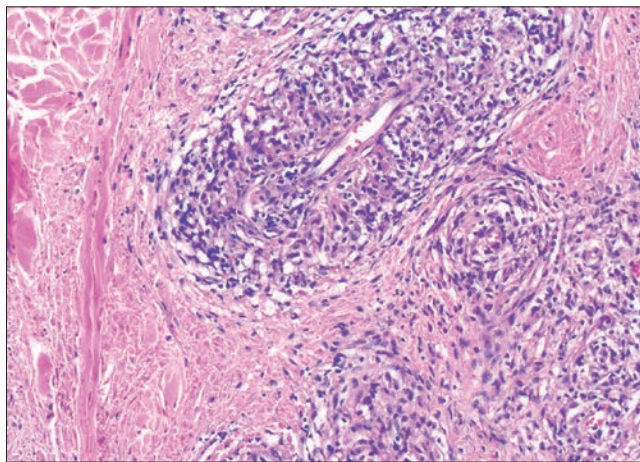


**Ryc. 2.** Głowa psa ze skórą odczynową histiocytozą – widoczne zmiany opisano w tekście

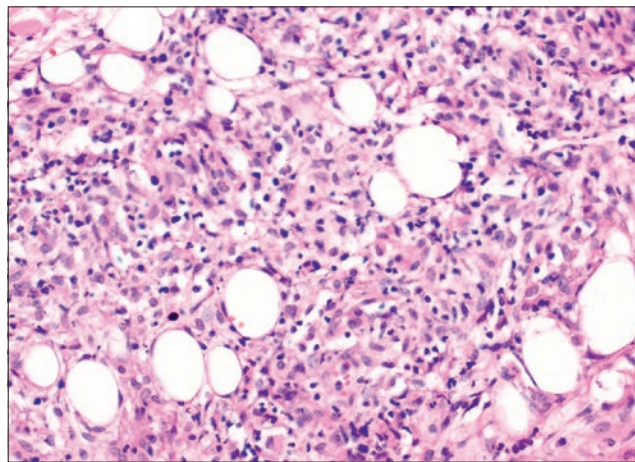


**Ryc. 3.** Kończyna miedniczna psa ze skórą odczynową histiocytozą – widoczne zmiany opisano w tekście

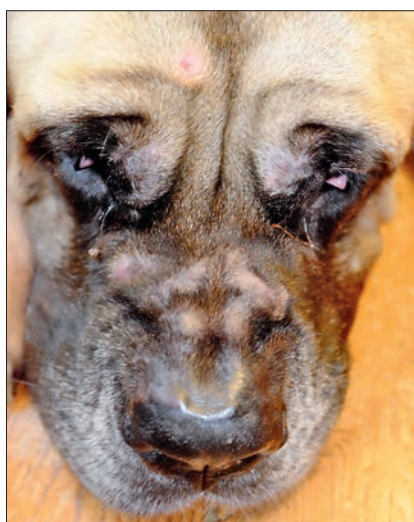




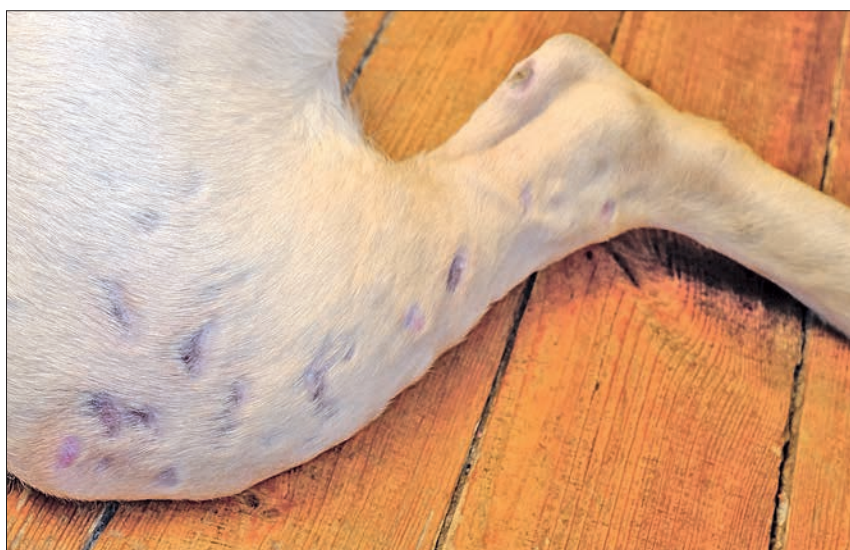**Ryc. 4.** Obraz histologiczny skórnej odczynowej histiocytozy u psa – widoczne okołonaczyniowe nacieki utworzone z histiocytów, z udziałem leukocytów. Barwienie hematoksylina-eoazy; powiększenie 100×



**Ryc. 5.** Obraz histologiczny skórnej odczynowej histiocytozy u psa – widoczny naciek komórkowy gromadzący się pomiędzy adipocytami w obrębie tkanki podskórnej. Barwienie hematoksylina-eoazy; powiększenie 100×



**Ryc. 6.** Głowa psa ze skórą odczynową histiocytozą – stan po 2-miesięcznej terapii z zastosowaniem enkortonu



**Ryc. 7.** Kończyna miedniczna psa z odczynową histiocytozą skórą – stan po 2-miesięcznej terapii z zastosowaniem enkortonu

histiocytarne rozrostowe zapalenie skóry) to nienowotworowa, zapalno-rozrostowa choroba charakteryzująca się wielogniskowym naciekiem reaktywnych śródmiąższowych komórek dendrytycznych skóry, zasiedlających skórę właściwą i tkankę podskórną (1, 2, 3). Naciek o charakterze histiocytarno-limfocytarnym obserwuje się głównie w obrębie skóry właściwej i tkanki podskórnej, rzadziej w obrębie regionalnych węzłów chłonnych. Histiocytoza skórna rozwija się w konsekwencji pobudzenia tych komórek przez nieznaną antygen, prawdopodobnie w patogenezie zaangażowane są tu zaburzenia (dysregulacje) układu immunologicznego. W świetle aktualnych danych odczynowa histiocytoza występuje jedynie u psów (jak dotąd nie opisano odpowiednika tej choroby u kotów), nie stwierdza się predyspozycji rasowych i płciowych, chorobę opisuje się u osobników w różnym wieku (mediana w jednym z badań – 4 lata), często są to młode dorosłe psy (1, 3).

Skórą odczynową histiocytozę należy odróżniać od:

- systemowej odczynowej histiocytozy, która wywodzi się z śródmiąższowych komórek dendrytycznych, ale obejmuje wiele narządów, w tym także skórę,
- histiocytozy skórnej wywodzącej się z aktywowanych komórek Langerhansa, w której rozrostowi ulegają komórki dendrytyczne związane z naskórkiem,
- histiocytomy, która jest nowotworopodobnym, zazwyczaj pojedynczym guzkiem, wywodzącym się z aktywowanych komórek Langerhansa.

#### Obraz kliniczny

W przebiegu odczynowej histiocytozy wtórnej stwierdza się obecność mnogich, niekiedy bardzo licznych guzków obejmujących skórę i tkankę podskórną. Guzki są różnej wielkości, dochodzą do 4 cm średnicy, pokryte są nieowłosioną skórą, często ulegającą powierzchownemu owrzodzeniu.

Guzki są niebolesne, nie wywołują świądu, o ile nie dojdzie do zakażenia bakteryjnego. Zmiany mogą pojawiać się i znikać (spontaniczna regresja), żeby po pewnym czasie znowu się pojawić, w tym samym lub innym miejscu. Guzki lokalizują się w różnych miejscach, szczególnie często na głowie, szyi, kończynach, okolicy kroczonej, na mosznie (1, 3). W niektórych przypadkach dodatkowo obserwuje się zmiany na płycie nosowej, które mają charakter rumienia, łuszczenia, owrzodzenia lub depigmentacji (3).

#### Obraz mikroskopowy i rozpoznanie

Nazwa histiocytarne rozrostowe zapalenie skóry doskonale odzwierciedla obraz mikroskopowy histiocytozy skórnej. Obserwuje się bowiem okołonaczyniowe i okołoprzydatkowe nacieki utworzone z histiocytów obecne w głębszych warstwach skóry właściwej oraz w tkance podskórnej. Oprócz komórek dendrytycznych

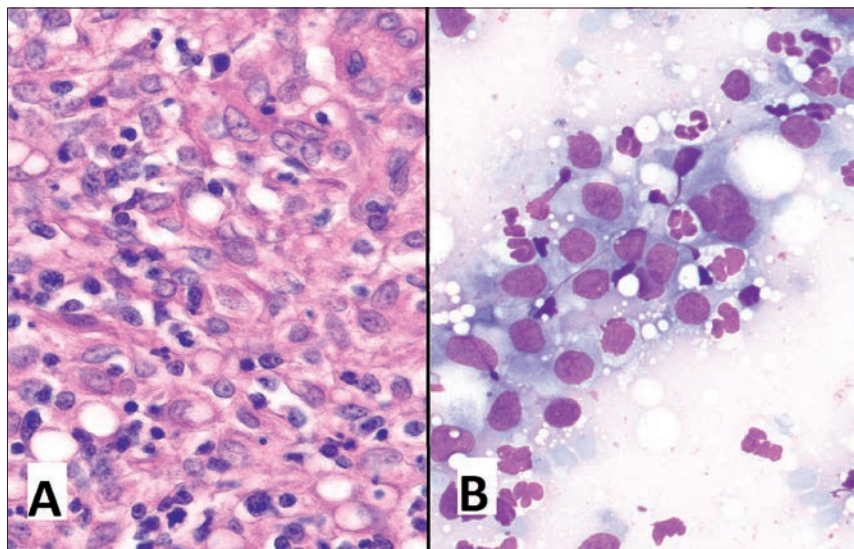


i limfocytów w nacieku stwierdza się też neutrofile, plazmocyty i eozynofile (ryc. 8). Niekiedy nacieki obecne są też w powierzchniowych warstwach skóry właściwej, niezwykle rzadko jednakże dochodzi do kontaktu z naskórkiem. Dla odróżnienia, w przebiegu histiocytomy i histiocytozy skórnej z komórek Langerhansa stwierdza się nacieki utworzone z monotonnej populacji komórek o morfologii typowej dla komórek dendrytycznych (ryc. 9). Dodatkowo w tych przypadkach nacieki występują głównie w powierzchniowych warstwach skóry, często z naciekaniami

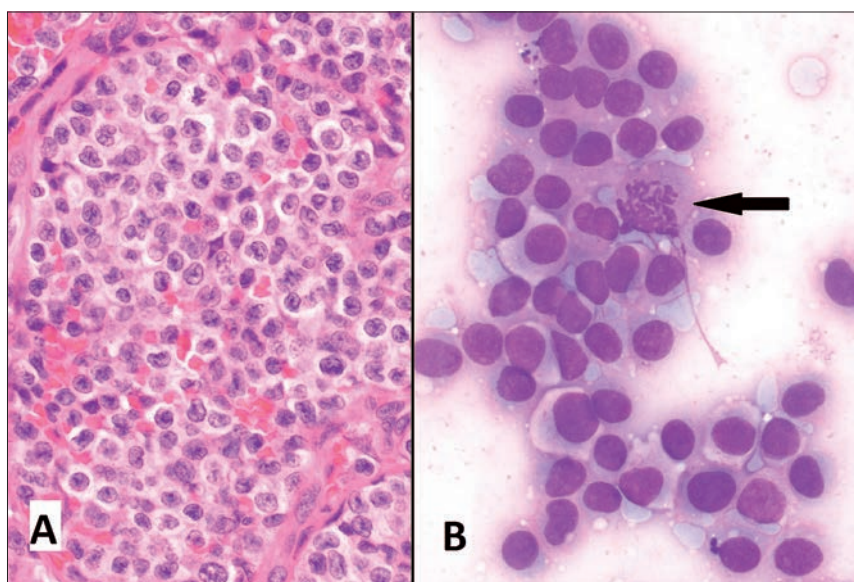
naskórka (ryc. 10). Komórki skórnej odczynowej histiocytozy – histiocyty i limfocyty często obecne są w ścianie naczyń krwionośnych, co powoduje zapalenie naczyń (*vasculitis*; ryc. 11) i skutkuje obecnością zmian o charakterze zawałów (stąd owróżnienie powierzchni). W odróżnieniu od mięsaka histiocytarnego (ryc. 12), w przypadku odczynowej histiocytozy skórnej nie stwierdza się pleomorfizmu komórkowego, komórek wielojądrowych ani atypowych figur mitotycznych.

Chociaż opisany wyżej obraz wydaje się dość charakterystyczny, to jednoznaczne

rozpoznanie (odróżnienie od innych typów histiocytoz opisanych wyżej) wymaga zastosowania barwień immunohistochemicznych z użyciem specyficznych przeciwciał, rozpoznających swoiste antygeny na komórkach szeregu makrofagów-komórek dendrytycznych (1, 2, 3). Komórki dendrytyczne w zależności od populacji mogą wykazywać ekspresję następujących antygenów: CD1a, CD11c/CD18, MHC klasy II i CD90 (Thy-1), kadheryny E, a po aktywacji także CD4. Typowy dla odczynowej histiocytozy skórnej jest brak ekspresji kadheryny E, ekspresja CD90 (Thy-1), z kolei komórki histiocytomy i histiocytozy skórnej z komórek Langerhansa wykazują ekspresję kadheryny E i nie wykazują ekspresji CD4 i CD90 (Thy-1). Choć jest to mniej problematyczne (ze względu na znaczny pleomorfizm komórkowy), to zastosowanie immunohistochemii może być też wymagane do odróżniania histiocytozy skórnej od mięsaka histiocytarnego, którego komórki nie przejawiają ekspresji antygeny CD4 i CD90 (Thy-1). Innym typem rozrostu, który należy brać pod uwagę, jest wywodzący się z makrofagów mięsak histiocytarny, będący przyczyną zespołu hemofagocytarnego (nowotworowe makrofagi fagocytują erythrocyty i trombocyty, co skutkuje niedokrwistością i małopłytkowością), jednak w tym przypadku komórki nowotworowe nie tworzą guzów, ale w rozlany sposób infiltrują narządy (śledzionę, płuca, wątrobę) i szpik kostny. Komórki tego nowotworu nie wykazują ekspresji CD4, CD 90 (Thy-1).



**Ryc. 8.** Skórna odczynowa histiocytoza u psa. A – obraz histologiczny – widoczne aktywowane histiocyty (komórki z dużym, jasnym, owalnym lub nieregularnym jądrem komórkowym) oraz limfocyty (komórki z mniejszymi, ciemniejszymi jądrami) szczególnie liczne w lewym dolnym rogu ryciny. Barwienie hematoksylina-eoazyne; powiększenie 400×. B – obraz cytologiczny – w rozmazie przeważają histiocyty, obecne też dość liczne neutrofile oraz krople tłuszczu. Materiał pobrano drogą biopsji aspiracyjnej cienkoigłowej, barwienie barwnikiem Giemsa, powiększenie 400×



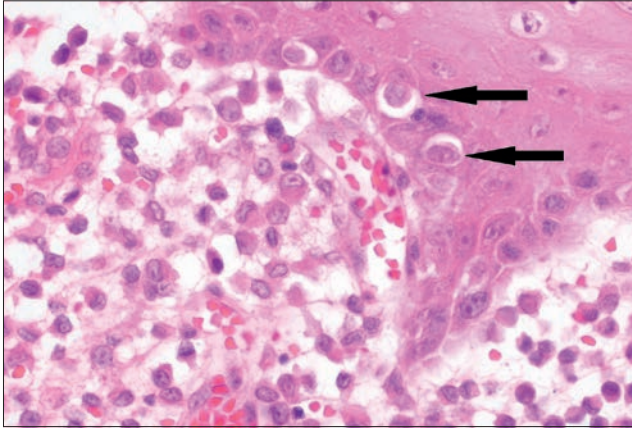
**Ryc. 9.** Histiocytoma u psa. A – obraz histologiczny – widoczna jednorodna populacja aktywowanych komórek Langerhansa, inne komórki jądrowe praktycznie nieobecne. Barwienie hematoksylina-eoazyne; powiększenie 200×. B – obraz cytologiczny – widoczna monotonna populacja aktywowanych komórek Langerhansa, figura mitotyczna oznaczona strzałką. Materiał pobrano drogą biopsji aspiracyjnej cienkoigłowej, barwienie barwnikiem Giemsa, powiększenie 400×

## Leczenie i rokowanie

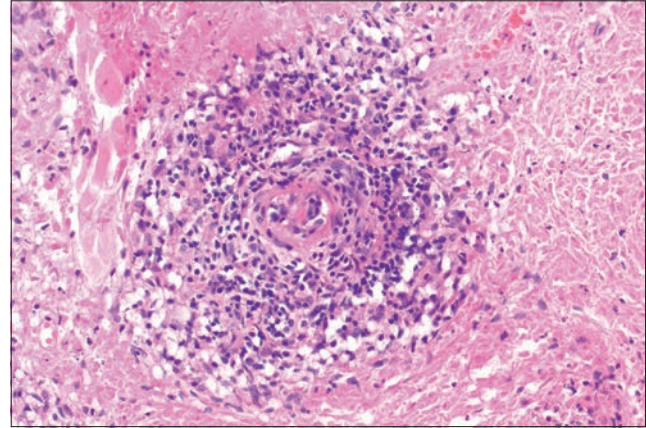
W części przypadków odczynowej histiocytozy skórnej obserwuje się spontaniczną regresję zmian, jednak często obserwowane są też nawroty choroby. Stosowanie glikokortykosteroidów, cyklosporyny A, leflunomidu, tetracykliny i niacynamidu lub azatiopryny może zapoczątkować lub przyspieszyć proces ustępowania zmian. W jednym z badań zastosowanie różnych kombinacji wymienionych leków doprowadziło do remisji we wszystkich z 32 opisywanych przypadków (3). W ok. 1/3 przypadków obserwuje się nawroty (najczęściej więcej niż jeden nawrót), dlatego też do wywołania efektu terapeutycznego wymagane jest długookresowe lub stałe stosowanie leków immunosupresyjnych, szczególnie pomocne wydaje się być stosowanie tetracykliny i niacynamidu (1, 3). Leczenie chirurgiczne można rozważyć w przypadku, gdy zmiany są nieliczne, jednak w związku z nieprzewidywalnym przebiegiem choroby należy spodziewać się nawrotów.

Rokowania w przypadku odczynowej histiocytozy psów powinno być ostrożne, część przypadków dobrze reaguje na

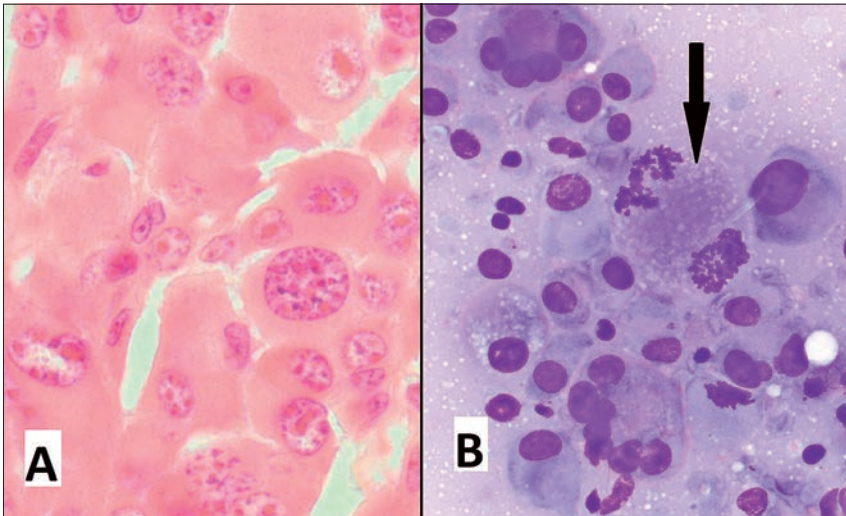




**Ryc. 10.** Histiocytoma u psa – obraz histologiczny – komórki rozrostu znajdują się tuż pod naskórką, a także w jego obrębie (strzałki). Barwienie hematoksylina-eoźyna; powiększenie 200×



**Ryc. 11.** Skórna odczynowa histiocytoza u psa – obraz histologiczny – komórki rozrostu naciekają ścianę naczynia krwionośnego, co daje obraz *vasculitis*. Barwienie hematoksylina-eoźyna; powiększenie 100×



**Ryc. 12.** Mięsak histiocytarny u psa. **A** – obraz histologiczny – komórki histiocytopodobne o skrajnym pleomorfizmie komórkowym i jądrowym, uwagę zwracają intensywnie czerwone i duże jąderka komórkowe. Barwienie hematoksylina-eoźyna; powiększenie 400×. **B** – obraz cytologiczny – pleomorfizm komórkowy bardzo wyraźny, widoczne komórki wielojądrowe, a także atypowe figury mitotyczne (jedna z nich oznaczona strzałką). Materiał pobrano drogą biopsji aspiracyjnej cienkoigłowej, barwienie barwnikiem Giemsa, powiększenie 400×

leczenie immunosupresyjne, które doprowadza do całkowitej regresji zmian. Jednak u części pacjentów zdarzają się nawroty, co sprawia, że leczenie musi być długotrwałe. Istotne jest jednak to, że nie dochodzi do uogólnienia się procesu na struktury inne niż skóra, co sprawia, że w takich przypadkach zmiany można traktować głównie jako problem kosmetyczny.

### Piśmiennictwo

1. Moore P.F.: A review of histiocytic diseases of dogs and cats. *Vet. Pathol.* 2014, **51**, 167–184.
2. Sapieryński R., Sapieryńska E.: Nowotwory skóry i tkanki podskórnej u psów i kotów. Część II. Nowotwory histiocytarne i z komórek histiocytopodobnych. *Życie Wet.* 2005, **80**, 339–345.
3. Palmeiro B.S., Morris D.O., Goldschmidt M.H., Mauldin E.A.: Cutaneous reactive histiocytosis in dogs: a retrospective evaluation of 32 cases. *Vet. Dermatol.* 2007, **18**, 332–340.

Dr hab. Rafał Sapieryński, prof. nadzw. SGGW,  
e-mail: sapieh@wp.pl